almirallmed

Diagnóstico diferencial de la dermatitis atópica

Empezar

Nota: Las letras junto a algunas imágenes indican su referencia bibliográfica, disponible al final del documento.

	Trastorno	Edad	Morfología	Distribución	Otras características clínicas
Dermatitis atópica		Más frecuente en primeros 5 años de vida, normalmente después del primer mes. Adultos (5 %): la DA puede persistir o iniciarse en la edad adulta.	Lactancia (desde el nacimiento hasta los 6 meses): Pápulas y placas eritematosas exudativas, mal delimitadas. Suele respetar el área del pañal.	Cuero cabelludo, cara, tronco, superficies extensoras.	Prurito intenso. Piel seca (xerosis). Descamación fina y seca. Exacerbada por alergenos y factores ambientales. Atopia. Pitiriasis alba. Ictiosis vulgar. Hiperlinealidad y queratosis palmoplantar. Queratosis pilar. Pliegue infraorbitario de Dennie-Morgan. Dermografismo blanco. Ojeras. Queilitis y dermatitis perioral.
			Infancia (desde los 6 meses hasta los 12 años): pápulas y placas eritematosas exudativas, intercaladas con placas liquenificadas, sobre todo en áreas flexurales.	Superficies flexurales, incluida fosa antecubital, fosa poplítea, muñecas y cuello.	
			Adolescencia y adultez (>12 años): pápulas y placas eritem-atosas con escamas xeróticas y costras. Placas liquenificadas en áreas flexurales.	Manos, superficies flexurales, parte superior del tronco.	

a

Fuente: Barrett y otros[1], Bailiff y otros[2], AEDV[3], Sasseville[4], Silverberg y otros[5], Elmets[6]

b

Eritema

Despigmentación

Pápulas/Vesículas espongióticas

Excoriaciones

Erosiones

Liquenificación

Xerosis

Queratosis pilar

Dermografismo blanco

Hiperlinealidad palmar

Líneas de Dennie-Morgan

Pitiriasis alba

La afectación de las áreas axilar, glútea e inguinal es poco frecuente en la DA y orienta a un diagnóstico diferente, como psoriasis, dermatitis de contacto o dermatitis seborreica[5,7].

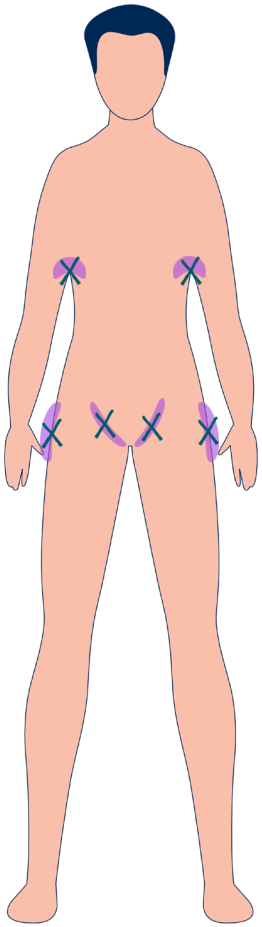

	Trastorno	Edad	Morfología	Distribución	Otras características clínicas
Dermatitis seborreica	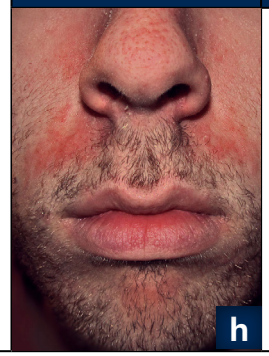	Lactantes (2 a 10 semanas), adolescentes y adultos.	Escamas amarillas grasientas y mal circunscritas. Piel eritematosa subyacente.	Cuero cabelludo, zona retroauricular, orejas, pestañas, pliegue nasolabial, cuello, axilas, ingles, área del pañal, tronco (área periumbilical). Además, en adultos: parte superior del pecho, caspa en cuero cabelludo.	Prurito ausente o leve. Costra láctea en lactantes. Puede coexistir con DA.

Fuente: Barrett y otros[1], Bailiff y otros[2], AEDV[3], Sasseville[4], Silverberg y otros[5], Elmets[6]

- DA y dermatitis seborreica son frecuentes en la infancia y pueden coexistir[1,5].
- Las escamas amarillentas grasientas adheridas, la afectación del cuero cabelludo y el prurito ausente o poco intenso van a favor del diagnóstico de dermatitis seborreica[1,5].

Dermatitis atópica

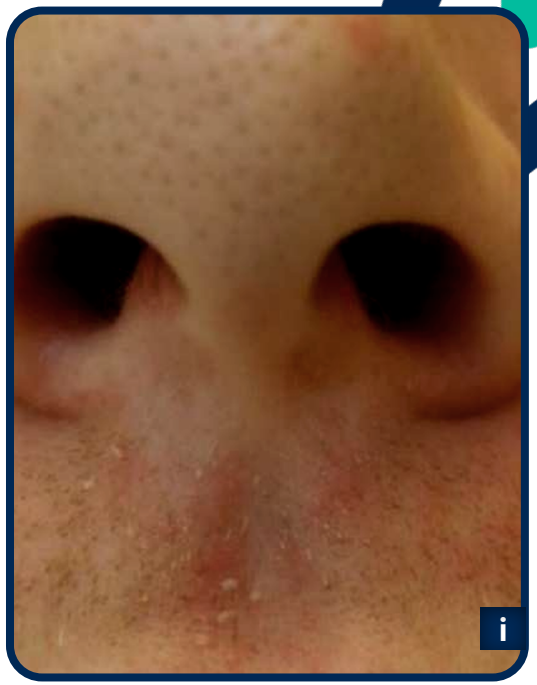

Dermatitis seborreica

Características principales de la psoriasis | Claves para el diagnóstico diferencial

	Trastorno	Edad	Morfología	Distribución	Otras características clínicas
Psoriasis		Cualquier edad. En la adultez, picos entre los 20-30 años y los 50-60 años.	Placas ovaladas, secas, redondas o irregulares de color rosado a eritematoso, bien delimitadas, cubiertas de escamas gruesas de color blanco a plateado. En algunas formas, pústulas o eritrodermia.	Típica: codos, rodillas, superficies extensoras de antebrazos y zona tibial, ombligo, hendidura interglútea, cuero cabelludo, uñas. Otras localizaciones: cara (parte superior e inferior de la frente, zona periauricular, orejas y mejillas), zonas intertriginosas (psoriasis inversa), genitales, palmas, plantas, generalizada (eritrodermia).	Fisuras y hemorragias (signo de Auspitz). Prurito de leve a moderado. Posible afectación de uñas y articulaciones (artritis psoriásica).

Fuente: Barrett y otros[1], Bailiff y otros[2], AEDV[3], Sasseville[4], Silverberg y otros[5], Elmets[6]

- Al contrario que la dermatitis atópica, la psoriasis puede afectar al área del pañal y a las uñas[1,5,8].
- También apoyan el diagnóstico de psoriasis el signo de Auspitz (hemorragias puntiformes después de eliminar suavemente las escamas secas de la superficie de la placa) y los antecedentes de exacerbación de la enfermedad causada por un traumatismo (fenómeno de Koebner)[2].

Dermatitis atópica

Psoriasis

	Trastorno	Edad	Morfología	Distribución	Otras características clínicas
Dermatitis alérgica de contacto		Cualquier edad, la incidencia aumenta con la edad.	Placas eritematosas geométricas, bien delimitadas, con exudación y vesiculación en la fase aguda y costra xerótica en la fase subaguda a crónica.	Según la exposición.	Prurito intenso. Inicio agudo. Puede coexistir con DA.

Fuente: Barrett y otros[1], Bailiff y otros[2], AEDV[3], Sasseville[4], Silverberg y otros[5], Elmets[6]

- DA y dermatitis de contacto pueden coexistir. Apoya el diagnóstico de dermatitis de contacto el inicio agudo[1], la localización en un área específica, los antecedentes de exposición a posibles sensibilizantes y la positividad a las pruebas epicutáneas[1,5].
- Debe valorarse la prueba del parche en pacientes con DA en quienes la dermatitis empeora, se generaliza o es refractaria al tratamiento tópico con esteroides[2].
- La biopsia cutánea no es útil para distinguir la dermatitis de contacto de la DA, ya que comparten características histopatológicas idénticas[5].

Dermatitis atópica

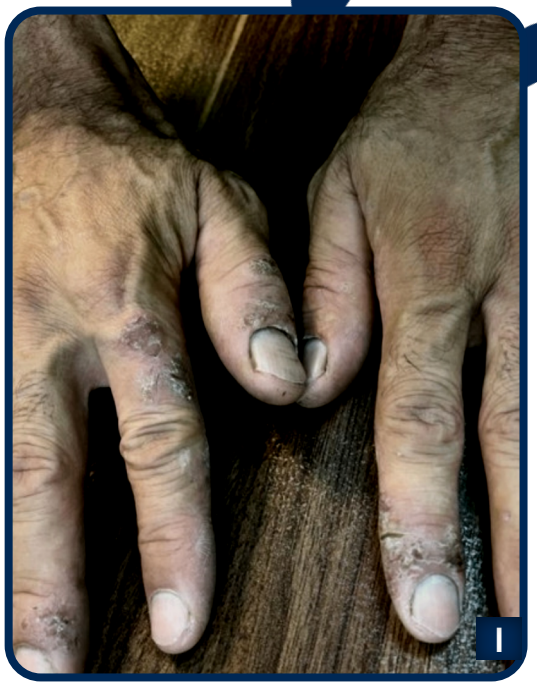

Dermatitis de contacto

Características principales de la escabiosis (sarna)

Claves para el diagnóstico diferencial

	Trastorno	Edad	Morfología	Distribución	Otras características clínicas
Escabiosis (sarna)		Cualquier edad.	Pápulas eritematosas mal definidas, nódulos, surcos, pústulas, vesículas en lactantes.	Lactantes y niños: palmas, plantas, cara, cuello, cuero cabelludo, área del pañal. Adultos: espacios interdigitales, superficies flexoras de las muñecas, axilas, línea del cinturón, zona periumbilical, ingles, glúteos, pezones, escroto, raíz del pene.	Prurito intenso.

Fuente: Barrett y otros[1], Bailiff y otros[2], AEDV[3], Sasseville[4], Silverberg y otros[5], Elmets[6]

- El rascado lleva a la aparición de excoriaciones y costras que pueden semejar una DA[1].
- La afectación de áreas flexoras y el área del pañal en lactantes y la presencia de vesiculopústulas en palmas y plantas apoya el diagnóstico de sarna[5].

Dermatitis atópica

Escabiosis

Características principales de la dermatofitosis (tiña)

Claves para el diagnóstico diferencial

	Trastorno	Edad	Morfología	Distribución	Otras características clínicas
Dermatofitosis (tiña)		Cualquier edad.	Placa escamosa única o múltiple, eritematosa, anular u oval, de tamaño variable, con centro claro y borde activo ligeramente elevado. Los bordes de la placa presentan escamas puntiformes y avanzan centrífugamente.	Asimétrico, irregularmente disperso en tronco, extremidades, cara.	El tratamiento con esteroides puede atenuar las características típicas.

Fuente: Barrett y otros[1], Bailiff y otros[2], AEDV[3], Sasseville[4], Silverberg y otros[5], Elmets[6]

- Si hay dudas, debe descartarse la tiña antes de iniciar el tratamiento con corticosteroides tópicos, ya que el tratamiento parcial con corticosteroides tópicos (*tinea incognito*) dificulta el diagnóstico[1].

Dermatitis atópica

Tinea incognito

Características principales del linfoma cutáneo de linfocitos T (micosis fungoide)

Claves para el diagnóstico diferencial

	Trastorno	Edad	Morfología	Distribución	Otras características clínicas
Linfoma cutáneo de linfotcitos T (micosis fungoide)		Más frecuente en adultos (50-60 años).	Parches eritematosos escamosos bien definidos o placas finas con superficie atrófica. La enfermedad progresa lentamente y puede generalizarse. El estadio avanzado se caracteriza por placas infiltrantes, tumores cutáneos, eritrodermia y, finalmente, afectación ganglionar y visceral.	Áreas no expuestas al sol (distribución en traje de baño): glúteos, parte baja del tronco, pecho, mamas, muslos, ingles.	Poiquilodermia sobre las lesiones. Más resistente a esteroides tópicos.

Fuente: Barrett y otros[1], Bailiff y otros[2], AEDV[3], Sasseville[4], Silverberg y otros[5], Elmets[6]

- La micosis fungoide (MF, el tipo más frecuente de linfoma cutáneo de linfocitos T) puede sospecharse por que las lesiones se distribuyen en bañador, presentan descamación fina y poiquilodermia (atrofia, arrugas sutiles, telangiectasias, alteración pigmentaria), y a menudo se disponen en una configuración policíclica o anular[1]. La presencia de alopecia, erosiones, ulceraciones o lesiones induradas pueden ser pistas para el diagnóstico de MF[2].

- La MF hipopigmentada se parece a la pitiriasis alba. Apoyan el diagnóstico de MF hipopigmentada la ausencia de prurito, la distribución en bañador (la pitiriasis alba afecta a la cara, el cuello y la parte superior del tronco) y la descamación fina[1,2].

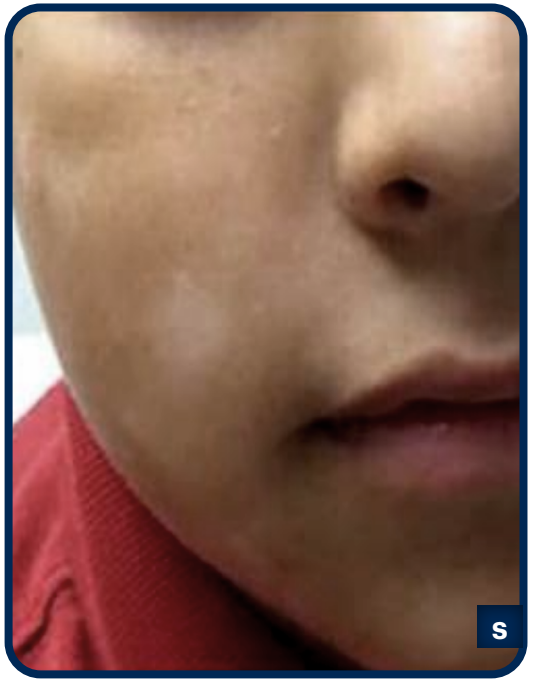

Pitiriasis alba

Micosis fungoide hipopigmentada

	Trastorno	Edad	Morfología	Distribución	Otras características clínicas
Dermatomiositis (DM)		2 picos: infancia y edad media	Máculas, placas y pápulas (pápulas de Gottron) escamosas, violáceas. Poiquilodermia simétrica.	Articulaciones pequeñas de manos, codos. Distribución en V en la parte superior del tronco y en la parte lateral de los muslos (signo del chal y de la funda, respectivamente).	Miositis. Distrofia cuticular. Edema violáceo periorbitario. Calcinosis cutánea. Malignidad (DM adulta), Afectación visceral (neumopatía intersticial, corazón, esófago).

Fuente: Barrett y otros[1], Bailiff y otros[2], AEDV[3], Sasseville[4], Silverberg y otros[5], Elmets[6]

- Al inicio de la enfermedad, puede confundirse con la DA debido a su distribución extensora y a su morfología, compuesta por pápulas eritematosas[1].
- Los cambios en el lecho ungueal (deshilachado cuticular y telangiectasias periungueales) y el color más violáceo del eritema son pistas para el diagnóstico de DM[1].
- El exantema periorbitario (en heliotropo) de la DM puede confundirse con la DA de los párpados. La característica clínica que lo diferencia es el edema periorbitario, que siempre acompaña al exantema en heliotropo.

Dermatitis atópica periocular

Dermatomiositis: exantema en heliotropo y edema periocular

Características principales de la erupción polimorfa lumínica

Claves para el diagnóstico diferencial

	Trastorno	Edad	Morfología	Distribución	Otras características clínicas
Erupción polimorfa lumínica		Adolescencia hasta adultez temprana.	Pápulas eritematosas y papulovesículas.	Áreas fotoexpuestas, pero a menudo respeta cara y manos.	Prurito. Aparición horas o días después de la exposición al sol. Empeoramiento en primavera o verano.

Fuente: Barrett y otros[1], Bailiff y otros[2], AEDV[3], Sasseville[4], Silverberg y otros[5], Elmets[6]

- La anamnesis y la morfología ayudan al diagnóstico: aparición entre horas y días después de la exposición al sol, por lo general en primavera, verano o durante las vacaciones; distribución en zonas fotoexpuestas (suele respetar las zonas expuestas a la luz solar durante todo el año, como la cara y el dorso de las manos).

Dermatitis atópica

Erupción polimorfa lumínica

Figuras

a. Severe Eczema-10 year old. Care_SMC. https://www.flickr.com/photos/75491103@N00/6009880353/. Licencia CC BY-ND 2.0

b. Atopic dermatitis: clinical features. Siegfried E y otros. https://pmc.ncbi.nlm.nih.gov/articles/PMC4470205/figure/jcm-04-00884-f001/. Licencia Creative Commons Attribution-Share Alike 4.0 International

c. Cutaneous xerosis. Porumb-Andrese E y otros. https://pmc.ncbi.nlm.nih.gov/articles/PMC9406348/figure/diagnostics-12-01889-f001/. Licencia Creative Commons Attribution-Share Alike 4.0

d. Keratosis Pilaris on Lower Extremity. Dermanonymous. https://commons.wikimedia.org/wiki/File:Keratosis_Pilaris_on_Lower_Extremity.jpg. Licencia Creative Commons Attribution-Share Alike 4.0

e. White dermatographism (typically observed in atopic dermatitis). Siegfried E y otros. https://pmc.ncbi.nlm.nih.gov/articles/PMC4470205/figure/jcm-04-00884-f006/. Licencia Creative Commons Attribution-Share Alike 4.0 International

f. Palmar hyperlinearity. Porumb-Andrese E y otros. https://pmc.ncbi.nlm.nih.gov/articles/PMC9406348/figure/diagnostics-12-01889-f001/. Licencia Creative Commons Attribution-Share Alike 4.0

g. PA lesion. Moreno-Cruz B y otros. https://pmc.ncbi.nlm.nih.gov/articles/PMC3346967/figure/fig4/. Creative Commons Attribution License

h. Seborrhoeic dermatitis highres. Roymishali. https://commons.wikimedia.org/wiki/File:Seborrhoeic_dermatitis_highres.jpg. Licencia Creative Commons Attribution – Share Alike 3.0 Unported

i. Seborrheic dermatitis. Peri-nasal skin and upper lip with erythema and greasy skin scales. Saunte DML y otros. https://pmc.ncbi.nlm.nih.gov/articles/PMC7098993/figure/F2/. Licencia Creative Commons Attribution-Share Alike 4.0

j. Clinical diversity and histopathological features of psoriasis. Plaque psoriasis. Guo J y otros. https://pmc.ncbi.nlm.nih.gov/articles/PMC10679229/figure/Fig1/. Licencia Creative Commons Attribution-Share Alike 4.0

k. Dermatitis atopica 02. AfroBrazilian. https://commons.wikimedia.org/wiki/File:Dermatitis_atopica_02.JPG. Licencia CC BY-SA 3.0

l. A 42-year-old man working in a refractory brick production line with allergic contact dermatitis due to exposure to chromium oxide. Kassiri N y otros. https://pmc.ncbi.nlm.nih.gov/articles/PMC9925025/figure/FIG1/ Creative Commons Attribution License

m. Scabies hand and fingers 1. Gzzz. https://commons.wikimedia.org/wiki/File:Scabies_hand_and_fingers_1.jpg. Licencia Creative Commons Attribution – Share Alike 4.0 International

n. Atopic dermatitis of the hands. Watson W y otros. https://pmc.ncbi.nlm.nih.gov/articles/PMC3245437/figure/F2/. Licencia CC BY-ND 2.0

ñ. Infant with typical rash of scabies. Engelman y otros. https://pmc.ncbi.nlm.nih.gov/articles/PMC6160909/figure/tropicalmed-03-00098-f001/. Licencia CC BY 4.0 attribution 4.0 international

o. Clinical presentations of cutaneous fungal infection. Tinea incognito: Ring-within-a-ring appearance. Chanyachailert P y otros. https://pmc.ncbi.nlm.nih.gov/articles/PMC10302839/figure/jof-09-00669-f001/. Licencia Creative Commons BY Attribution 4.0 International

p. Atopic dermatitis of the feet. Watson W y otros. https://pmc.ncbi.nlm.nih.gov/articles/PMC3245437/figure/F2/. Licencia CC BY-ND 2.0

q. Close-up view of tinea corporis incognito initially treated with very high potency dermocorticoids. Kluger N. https://pmc.ncbi.nlm.nih.gov/articles/PMC10304246/figure/life-13-01245-f004/. Licencia CC BY

r. Mycosis fungoides knee. Bobjgalindo. https://commons.wikimedia.org/wiki/File:Mycosis_fungoides_knee.JPG. Licencia Creative Commons Attribution-Share Alike 4.0 International

s. Pityriasis alba. Siegfried E y otros. https://pmc.ncbi.nlm.nih.gov/articles/PMC4470205/figure/jcm-04-00884-f007/. Licencia Creative Commons Attribution-Share Alike 4.0 International

t. Pre-treatment presentation showing hypopigmented skin patches over the anterior trunk, back and buttocks. Nur Zafirah Z. https://pmc.ncbi.nlm.nih.gov/articles/PMC11366274/figure/f1/. Licencia Creative Commons Attribution-Share Alike 4.0 International

u. Paraneoplastic dermatomyositis (Gottron's papules). Slightly elevated, purplish lesions on an erythematous background over bony prominences, mainly on the metacarpophalangeal, interphalangeal, and distal interphalangeal joints. Didona D y otros. https://pmc.ncbi.nlm.nih.gov/articles/PMC7139382/figure/ijms-21-02178-f005/. Licencia Creative Commons Attribution-Share Alike 4.0 International

v. Periocular atopic dermatitis. Porumb-Andrese E y otros. https://pmc.ncbi.nlm.nih.gov/articles/PMC9406348/figure/diagnostics-12-01889-f003/. Licencia Creative Commons Attribution-Share Alike 4.0

w. Clinical features of dermatomyositis including facial heliotrope rash and periorbital oedema. Merry E y otros. https://pmc.ncbi.nlm.nih.gov/articles/PMC7448307/figure/Fig2/. Licencia Creative Commons Attribution-Share Alike 4.0

x. Erythematous clusters of macules and papules on the right arm, small excoriation seen on the top right hand side. Lew R y otros. https://pmc.ncbi.nlm.nih.gov/articles/PMC4369994/figure/OMU055F1/. Licencia Creative Commons Attribution-Share Alike 4.0 International

y. Clinical signs of atopic dermatitis. Erythema (redness) and edema/papulation (swelling). Girolomoni G y otros. https://pmc.ncbi.nlm.nih.gov/articles/PMC8010850/figure/fig1-20406223211002979/. Licencia Creative Commons Attribution-Share Alike 4.0

z. Clinical images of spring rash on the elbows in five patients who underwent photobiological studies. Gálvez MV y otros. https://pmc.ncbi.nlm.nih.gov/articles/PMC10625400/figure/F1/. Licencia Creative Commons Attribution (CC BY)

Referencias

1. Barrett M, Minnelly Luu. Differential Diagnosis of Atopic Dermatitis. Immunol Allergy Clin North Am [Internet]. Feb 2017 [citado 21 oct 2024];37(1):11-34. Disponible en: https://doi.org/10.1016/j.iac.2016.08.009

2. Bailiff OA, Mowad CM. Mimics of Dermatitis. Immunol Allergy Clin North Am [Internet]. Ago 2021 [citado 21 oct 2024];41(3):493-515. Disponible en: https://doi.org/10.1016/j.iac.2021.04.009

3. Academia Española de Dermatología y Venereología (AEDV). Guía para pacientes con dermatitis atópica [Internet]. Madrid (España): AEDV; 2020 [citado 21 oct 2024]. 21 p. Disponible en: https://aedv.es/wp-content/uploads/2020/06/Gui%CC%81a-dermatitis-ato%CC%81pica-VF.pdf

4. Sasseville D. Cradle cap and seborrheic dermatitis in infants. [Actualizado 24 ago 2023; citado 21 oct 2024]. En: UpToDate [Internet]. Waltham (Massachusetts, EE. UU.): UpToDate, Inc. c2024. Aprox. 30 páginas. Disponible en: https://www.uptodate.com/contents/cradle-cap-and-seborrheic-dermatitis-in-infants

5. Silverberg JI, Howe W. Atopic dermatitis (eczema): Pathogenesis, clinical manifestations, and diagnosis. [Actualizado 24 abr 2024; citado 21 oct 2024]. En: UpToDate [Internet]. Waltham (Massachusetts, EE. UU.): UpToDate, Inc. c2024. Aprox. 85 páginas. Disponible en: https://www.uptodate.com/contents/atopic-dermatitis-eczema-pathogenesis-clinical-manifestations-and-diagnosis

6. Elmets CA. Polymorphous light eruption. [Actualizado 23 feb 2023; citado 21 oct 2024]. En: UpToDate [Internet]. Waltham (Massachusetts, EE. UU.): UpToDate, Inc. c2024. Aprox. 35 páginas. Disponible en: https://www.uptodate.com/contents/polymorphous-light-eruption

7. Eichenfield LF, Tom WL, Chamlin SL, Feldman SR, Hanifin JM, Simpson EL, et al. Guidelines of care for the management of atopic dermatitis: Section 1. Diagnosis and assessment of atopic dermatitis. J Am Acad Dermatol [Internet]. 1 feb 2014 [citado 21 oct 2024];70(2):338-51. Disponible en: http://www.jaad.org/article/S0190962213010955/fulltext

8. Siegfried E, Hebert A. Diagnosis of Atopic Dermatitis: Mimics, Overlaps, and Complications. J Clin Med [Internet]. 2015 [citado 18 oct 2024];4(5):884-917. Disponible en: https://doi.org/10.3390/jcm4050884